Ein Fall

von

primärem, papillärem, hyalinem Fibrom des Herzens.

(2 Abbildungen).

Inaugural-Dissertation

zur

Erlangung der Doktorwürde

in der

gesamten Medizin

verfasst und einer

hohen medicinischen Fakultät

der

kgl. bayer. Ludwig-Maximilians-Universität zu München

vorgelegt von

Seijiro Iésaka
prakt. Arzt aus Niigata (Japan.)

München 1905.
Kgl. Hofbuchdruckerei Kastner & Callwey, München.

1.

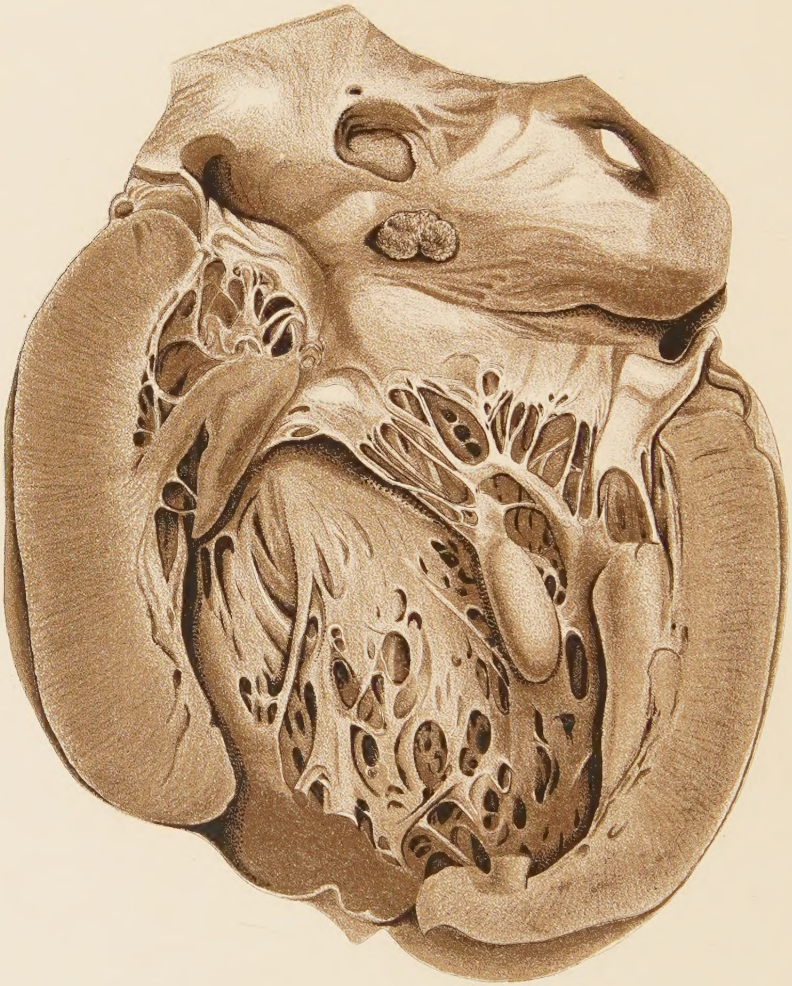

2.

C. Kräpf lith.

Ein Fall

von

primärem, papillärem, hyalinem Fibrom des Herzens.

(2 Abbildungen).

Inaugural-Dissertation

zur

Erlangung der Doktorwürde

in der

gesamten Medizin

verfasst und einer

hohen medicinischen Fakultät

der

kgl. bayer. Ludwig-Maximilians-Universität zu München

vorgelegt von

Seijiro Iésaka
prakt. Arzt aus Niigata (Japan.)

München 1905.
Kgl. Hofbuchdruckerei Kastner & Callwey, München.

Gedruckt mit Genehmigung der hohen medizinischen Fakultät der kgl. bayer. Ludwig-Maximilians-Universität zu München.

Referent:

Herr Obermedizinalrat Prof. Dr. v. Bollinger.

Seiner lieben Mutter

und dem Andenken

seines seligen Vaters

in Treue und Dankbarkeit

geeignet.

Digitized by the Internet Archive
in 2026

https://archive.org/details/IA41549027_0184

Ueber primäre Tumoren des Herzens liegt trotz ihrer Seltenheit bis jetzt eine reichliche Literatur vor. Es sind fast alle primären Neubildungen, die überhaupt von den verschiedenen Gewebselementen ausgehen können, welche das Herz zusammensetzen, beschrieben worden, so Fibrome, Myxome, Sarcome, Lipome und Carcinome. Was jedoch besonders papilläre Tumoren betrifft, so konnte ich fast keine Angaben über das Vorkommen dieser Geschwülste finden.

Die Arbeit von Fuhrmann hat mehr oder weniger genau die Casuistik primärer Neubildungen des Herzens zusammengestellt. Meine Anführungen sind grossenteils dieser Arbeit entnommen. Ich möchte hier zuerst nach der Häufigkeit der einzelnen Tumoren die Literaturangaben anführen. Bequemlichkeitshalber möchte ich hiebei 4 Hauptgruppen unterscheiden.

I. Fibrome und Myxome.

1. Fall von Luschka.

Ueber Krankheitserscheinungen intra vitam von seiten des Herzens war nichts bekannt. Bei der Sektion fand Luschka in der Wand des

linken Ventrikels eine deutlich abgegrenzte, von einer umhüllenden Kapsel eingeschlossene derbe Geschwulst von der Grösse eines kleinen Hühnereies. Bei der mikroskopischen Untersuchung liess sie sich als fibröse Geschwulst erkennen.

2. Fall von Kottmeyer.

Intra vitam bestanden die Symptome einer organischen Herzkrankheit bezw. eines Herzklappenfehlers. Bei der Sektion fand Kottmeyer folgendes: Im linken Ventrikel war ein grosser, harter Körper durchzufühlen, der sich nach der Eröffnung als eine frei in die Herzhöhle hineinragende Neubildung erwies. Dieser „wahre Polyp" entsprang mit einem schmalen Stiel im linken Vorhof vom Septum atriorum in der Gegend vom Foramen ovale, befand sich zum grösseren Teil im Vorhof und hing mit seinem dicken Ende durch das Ostium venosum in den linken Ventrikel hinab. Mikroskopische Untersuchung des Tumors zeigt Bindegewebe, dem elastische Fasern und langgestreckte, breite, mit einem Kern versehene Fasern (ähnlich den Elementen der Fibroide) beigemischt waren; keine quergestreiften Muskelfasern. Ausserdem hier und da eingestreut kleine, rundliche Zellen und Kerne, entweder einzeln oder in Gruppen von 3—12 zusammen. Einzelne Stellen fettig degeneriert, andere verkalkt.

3. Fall von Wagstaffe.

Ein 3 Monate altes Kind weiblichen Geschlechts starb plötzlich. Intra vitam traten ab und zu krampfartige Anfälle ein. Bei der Sektion

führte man den Daumen in den einen, den Zeigefinger in den anderen Ventrikel, und fühlte man im Septum zwischen beiden Fingern einen unelastischen, grossen Tumor. Auf dem Durchschnitt war er von gelblichweisser Farbe, hatte die Grösse eines Hühnereies. Er lag zwischen den Muskelfasern des Septums, sich zwischen dieselben hineinschiebend. Hierdurch erschien von aussen her eine Stelle des rechten Ventrikels verdünnt und hatte ein sehnenartiges Aussehen. Bei mikroskopischer Untersuchung erwies sich der Tumor mit grosser Wahrscheinlichkeit als Fibrom.

4. Fall von Zanders.

Patientin, 36 Jahre alt, litt an Leberanschwellung, Hydrops universalis. Bei der Auskultation hörte man ein systolisches Geräusch, am deutlichsten über der Pulmonalis. Bei der Sektion fand Zanders am Herzen: Nach Eröffnung der Ventrikel zeigte sich eine derbe Geschwulstmasse von dem Umfang eines grossen Apfels, die in dem Septum ventriculorum ihren hauptsächlichsten Sitz hat, hauptsächlich auf Kosten des rechten Ventrikels entwickelt; ein anderer, eiförmiger Lappen verlegte den Conus arteriosus dexter fast ganz. In der Wand des rechten Vorhofs fand sich eine halbkugelige, etwas ovale Geschwulst von Zweimarkstückgrösse, die sich von dem Herzohr bis gegen die Einmündung der oberen Hohlvene hinzieht. Mikroskopische Untersuchung fand sich ein sehr zell- und gefässarmes, aus Faserbündeln zusammengesetztes Gewebe, ein echtes Fibrom;

an einigen Stellen jedoch häuften sich die Zellen, die den Charakter von Spindelzellen zeigen, so zusammen, dass sich die Struktur des Gewebes der eines Spindelzellensarkoms nähert. An der Peripherie des im Septum liegenden Teiles der Geschwulst fanden sich hin und wieder einzelne, noch deutlich quergestreifte Muskelfasern eingesprengt und feine Bälkchen, die Knochenstruktur zeigen.

5. Fall von Waldvogel.

Der Fall betraf einen 49 jährigen Mann, der chronische Bronchitis mit Lungenverdichtungen, sowie Myocarditis diagnostiziert worden war. Der Tod erfolgte an croupöser Pneumonie. Bei der Sektion wurde zufällig der Tumor, der sich mikroskopisch als echtes Fibrom mit Gefäss- und Pigmentbildung erwies, entdeckt. Derselbe füllte das Innere des linken Atriums, mit seiner Spitze ins venöse Ostium hineinragend, von birnförmiger Gestalt, mittels eines kurzen Stiels am Septum atriosum fixiert.

6. Fall von Juergens.

10 Monate altes Kind starb an Tuberculosis pulmonum. Bei der Sektion fanden sich an der vorderen Wand des rechten Vorhofs eine kirschengrosse, breit aufsitzende Geschwulst von sehr fester Consistenz. Der Tumor sass in der Mitte zwischen Insertion der Vena cava superior und Insertion des vorderen Segels des Tricuspidalis. Er war von grauweisser Farbe, hatte eine glatte, halbkugelige Oberfläche, auf dem Durchschnitt ein blasses, graues, dichtfaseriges Aus-

sehen. Die mikroskopische Untersuchung ergab, dass es sich um ein Fibrom handelt. An mehreren Stellen des Endocardiums beider Ventrikel fanden sich ziemlich starke, fibröse, diffuse Verdickungen, die zum Teil auf die Substanz der Trabekel übergreifen, also: Multiple Endocarditis parietalis fibrosa.

7. Fall von Albers.

Albers erwähnt, dass er schon im Jahre 1835 eine Geschwulst am Herzen gefunden hatte, die er nach dem Stande der jetzigen mikroskopischen Untersuchung als „unzweifelhaftes Fibrom" ansehen müsse. Der Tumor dürfte vielleicht als der älteste Fall von primärem Fibrom des Herzens angesehen werden.

8. Fall von Reitmann.

Der Fall betraf einen 74jährigen Mann, der mit Hemiplegie erkrankte und mit beginnender Pneumonie starb. Die Sektion ergab folgendes am Herzen: Makroskopisch fand Reitmann den dem Nodulus Aurantii der vorderen Semilunarklappe der Arteria pulmonalis gestielt aufsitzenden ca. erbsengrossen Körper. Seine Gestalt war ungefähr eiförmig. Die dickere Hälfte pulmonalwärts gerichtet. Ausserdem zeigte er drei schwach vortretende Längsrippen. Pulmonalwärts, dem Schliessungsbereich der Klappe nicht mehr zugänglich, erhoben sich zwei kleine Knötchen über das übrige Niveau. Der Stiel, der dieses Gebilde mit der Klappe verbindet, entsprang seitlich, etwas oberhalb eines grössten Querschnittes. Die Farbe war rötlichgelb, wachsartig glänzend und

schwach durchscheinend, nur die beiden oben erwähnten Knötchen zeigten eine intensivere rote Färbung. Die mikroskopische Untersuchung ergab, dass das ganze Gebilde aus einem bindegewebigen durch einen ebensolchen Stiel mit der Klappe in Verbindung stehenden Grundstock und einer Menge von diesem ausgehender, durcheinander gewundener, zottenartiger Bildungen aus eigenartiger, hyalinähnlicher Substanz aufgebaut ist. Die endotheliale Auskleidung des Herzens ging ohne Untersuchung, bloss einigermassen modifiziert, auf seine Oberfläche über und überkleidete diese in nahezu kontinuierlicher Schicht. Das ganze Gebilde war gefässlos.

9. Fall von Curtis.

Im Herzen fand Curtis eine Geschwulst auf der Vorhofsfläche der hinteren Mitralklappe von der Grösse einer halben Kirsche, glatt glänzend, durchscheinend und frisch rot, im Innern mit strahligen, weissen Streifen, welche von der Basis ausgingen und zierlich verästelt gegen die Oberfläche hin sich verloren. Da die Geschwulst in Alkohol eingeschrumpft war, bekam sie ein papilläres Aussehen mit bis auf den Grund gehenden Rissen. Unter dem Mikroskop zeigte sich ein schmales, fibröses Gerüst, das sich bis auf die oberflächliche Schicht fortsetzte; bei stärkerer Vergrösserung fand sich, der inneren Oberfläche entsprechend, eine einschichtige Lage platter Epithelien, dann reichliche, fast flüssige Intercellularsubstanz, in der sich runde oder unregelmässige Zellen mit sehr blassen Kernen

befanden, in der Grundsubstanz sehr feine, kurze, ungeordnet liegende Fädchen.

10. Fall von v. Bamberger.

v. Bamberger fand bei der Sektion eines jahrelang an Herzklopfen und Schwellung der Knöcheln leidenden Individuums im linken Vorhof, in den Klappenring hineinragend, eine gestielte, 42 mm lange, 41 mm hohe, gallertige Geschwulstmasse, welche unter dem Mikroskop papillären Bau und einen Aufbau aus durchsichtiger, auf Essigsäure sich stark trübender Grundsubstanz mit rundlichen und sternförmigen Zellen zeigte.

11. Fall von Wigandt.

Bei einem 26 Jahre alten, an Phthisis pulmonum gestorbenen Individuum fand Wigandt bei der Sektion des Herzens folgendes: Im linken Vorhof befand sich in der Mitte des Septum atriorum, frei in die Höhle hineinragend, ein unregelmässig kugelförmiger Tumor von 19—20 Linien im Durchmesser, der, ohne eigentlichen Stiel, mit sehr schmaler Basis der Wand aufsitzt. Die Oberfläche der Geschwulst war glatt, rostbraun, stellenweise mit helleren, trüben, weisslichen oder grauen Flecken besetzt, ihre Consistenz gallertartig weich. Die äussere Hülle des Tumors, die sich aber von dem eigentlichen Parenchym nicht scharf abgrenzt, bestand aus einer sehr dünnen Schicht bindegewebiger und elastischer Fasern und ging an der Basis der Geschwulst direkt in das Endocardium über. Eine eigene endothelartige Zellschicht liess sich

an der Oberfläche nicht nachweisen. Das Parenchym der Geschwulst bestand aus einer weichen, gallertartigen, grösstenteils homogenen Grundsubstanz, die sich durch Alkohol und Essigsäure etwas trübt und stellenweise leicht streifig oder feinkörnig ist.

12. Fall von Salvioli.

Salvioli fand in der Leiche einer 60jährigen, der Tuberkulose erlegenen Frau, welche intra vitam keinerlei Zeichen einer Herzaffektion geboten hat, im linken Vorhof in der Nähe des nicht völlig geschlossenen Foramen ovale eine 3 cm lange, polypöse Geschwulst, welche bei oberflächlicher Besichtigung völlig einem gewöhnlichen, durch Gerinnselbildung erzeugten sogenannten Herzpolypen glich, sich jedoch von diesem durch einige an der übrigens glatten Oberfläche durchscheinende Knötchen auszeichnete. Nähere Untersuchung ergab, dass das Endocardium mit seiner obersten Schicht den Ausgangspunkt der Geschwulst bildete, indem das Bindegewebe desselben sich in den Stiel, sowie den Ueberzug und die in ihrem Innern enthaltenen Trabekeln fortsetzte. Die Hauptmasse der Geschwulst bestand aus einem durchscheinenden Bindegewebe mit einem reichlichen Gefässnetz.

13. Fall von Boström.

Boström beschrieb das Herz einer 80jährigen Frau, welche im linken Vorhof zwischen 2 Pulmonalvenenästen einen 6 cm langen, an der Basis 1 cm dicken, polypösen Tumor trägt, der sich als telangiektatisches Fibro-Myxom erwies. Nach ihm

war der Ausgangspunkt der Geschwulst die mittlere Schicht des Endocards. Er wollte den plötzlichen Tod der Patientin vermutlich durch totalen Verschluss des stenotischen Mitralostiums durch den Tumor erklären.

14. Fall von Virchow.

Bei einem an Abdominaltyphus gestorbenen 27 jährigen Individuum fand Virchow bei der Sektion folgende eigentümliche Herzaffektion: Im linken Herzohr, 1 cm oberhalb des Ansatzes des vorderen Segels der Mitralis, ein über taubeneigrosses, lappiges Myxom von gallertigem, bräunlichrotem Aussehen, welches die Atrioventrikularöffnung grösstenteils ausfüllt. Es sass mit einem 0,5 cm dicken Stiel auf und endigte in einem etwas kirschengrossen, derb anzufühlenden Knoten. Auf einem Durchschnitte der Geschwulst sah Virchow in einem ziemlich derben, strahlig auseinandergehenden Gewebe, eine Zahl grösserer Gefässe.

15. Fall von Juergens.

Ein Patient, 50 Jahre alt, hatte intra vitam keine Störungen von seite des Herzens gezeigt. Bei der Sektion fand Juergens folgendes: Ungefähr in der Mitte der vorderen Wandung des linken Vorhofs sass eine Geschwulst von etwas über Walnussgrösse; dieselbe inserierte sich mit einem Stiel von 1 cm Durchmesser an der Vorhofwand und hängte als $3^1/_2$ cm lange, nach unten etwas kolbig verdickte Geschwulst in das Lumen der Mitralis hinein. Die Oberfläche war glatt, an einzelnen Stellen fand Juergens wellige Er-

hebungen, am unteren Ende hügelige Unebenheiten. Das Lumen der Mitralis war fast ganz ausgefüllt. Der Tumor war von derber, aber elastischer Consistenz. Das Endocardium des Vorhofs setzte sich eine Strecke weit auf den Stiel der Geschwulst fort und verlor sich dann ohne scharfe Abgrenzung in die Substanz der Neubildung, welche oben glatt, durchscheinend und grau aussah, weiter nach abwärts mehr bläulichrötliche Färbung annimmt. An einigen Stellen mehr gelblichgraue Nuancen, dann wieder Streifen von fast glasig aussehenden, leicht graubräunlich gefärbten Gewebszügen, welche von der Tiefe an die Oberfläche ziehen. Mikroskopischer Befund: Stark vascularisiertes Fibro-Myxom mit brauner Pigmentablagerung.

16. Fall von Berthenson.

Bei der 55 Jahre alten Patientin, welche an akutem Gelenkrheumatismus erkrankte, dann bei ihrer Störung von seiten des Herzens auftrat und 6 Tage darauf Collaps und Exitus folgte. Sektionsbefund am Herzen fand Berthenson: Im linken Vorhof eine Neubildung von konischer Form, aus mehreren Lappen bestehend, mit traubenförmiger, acinöser Configuration an der Oberfläche; die Geschwulst hatte in ihrer Geschwulstmasse eine gewisse Aehnlichkeit mit einer Weintraube, am Stiele hängend, durch den der Tumor an die hintere Wand des Vorhofs fixiert war. Die Grösse der einzelnen Acini des Tumors schwankte zwischen einem Hanfkorn und einer Erbse. Der Tumor war von gelber Farbe. Breite und Länge

des Stiels etwa 2 cm, Länge des gesamten Tumors 8, Breite 6 cm. Auf dem Durchschnitt erschien das Gewebe der Geschwulst durchsichtig, von blassgelblicher Färbung, gallertiger, leicht zitternder Consistenz; an der Basis des Tumors im Gewebe desselben waren rötlich gefärbte, inselförmige Einsprengungen sichtbar. Bei der mikroskopischen Untersuchung erwies Berthenson, dass die in der linken Vorkammer aufgefundene Geschwulst aus verschiedenartigen und zwar teils runden, lymphoiden, mit körnigem Protoplasma, teils spindelförmigen und kernförmigen, einzelnen zerstreuten oder miteinander durch feine, hier und da Netz bildende Fortsätze verbundenen Zellen und einer strukturlosen, durchsichtigen, halbflüssigen Zwischensubstanz bestand.

17. Fall von Robin.

Robin beschrieb einen Fall von primärem Myxom des Herzens, indem Robin bei der Sektion ein traubenförmiges, gallertiges Myxom des linken Vorhofs findet.

18. Fall von Guth.

Bei einer 54 jährigen, an Magenkrebs zu Grunde gegangenen Frau fand Guth bei der Sektion im Herzen einen auf der dem Vorhofe zugekehrten Fläche des Scheidenwandzipfels der Tricuspidalis sitzenden, bohnengrossen Tumor von graurötlicher Farbe. Derselbe war breit gestielt, von weicher Consistenz, bereits mit freiem Auge konnte Robin an demselben eine villöse Struktur erkennen. Es lag die Vermutung nahe, dass diese Geschwulst im Herzen eine Metastase des Magen-

carcinoms darstellen könnte, eine genaue mikroskopische Untersuchung aber ergab, dass der Tumor vom Klappengewebe seinen Ursprung genommen hatte. Die Geschwulst war aus dünnen, langen Zotten aufgebaut, welche von einem wohlausgebildeten Endothel überzogen waren. Die Endothelzellen sassen einer äusserst dünnen, kernarmen Grenzmembran auf. Darunter bildete die Hauptmasse der Zotten ein ebenfalls sehr zellarmes Gewebe, dessen reichliche Zwischensubstanz ein homogenes, stellenweise leicht streifiges Aussehen darbot.

19. Fall von Fuhrmann.

Bei einem 37 jährigen Individuum, welches intra vitam ziemlich deutliche Herzbeschwerden hatte, fand Fuhrmann folgenden Befund: Am Septum entspringt unweit oberhalb des Klappenringes, dicht unter der Klappe des Foramen ovale eine eigentümliche, weiche, vielfach gelappte Geschwulst, welche von einer schmalen (etwa 1,5 cm im Durchmesser haltenden) Basis ausgeht und sich gegen die Spitze erheblich verbreitert, indem sie zugleich in eine grosse Anzahl kleinerer und grösserer Lappen und Läppchen zerfällt. Der Umfang der ganzen Masse war ungefähr der eines Taubeneies, beim Auseinanderlegen betrug ihre Länge 5,5, ihre Breite 3 cm. Der Stiel der Geschwulst hatte eine feste, fibröse Beschaffenheit und weissliche Farbe; im übrigen war die Geschwulst weich; das Aussehen war grösstenteils durchscheinend, gallertig, blassgelblich. Mikroskopisch ergab sich ein ziemlich weiches

myxomatöses Gewebe mit grossen, spindelförmigen und verästelten Zellen, zwischen welchen hier und da zahlreiche rundliche Zellen in der schleimigen, fein fibrillären Grundsubstanz sichtbar waren. An vielen Stellen waren sehr weite, dünnwandige und stark gefüllte Gefässe vorhanden.

Ausserdem gehören in diese Kategorie noch 3 Arbeiten (Fall 20, 21, 22, 23 und 24 von Lorue und Marchinotti, Ribbert und Czabek). Es handelte sich jedenfalls in allen Fällen um Myxome (bei Lorue und Martinotti zwei Fälle von primärem Myxom, bei Ribbert ein papilläres Myxom, d. valv. tricusp., bei Czabek ein Fall von Myxom des Papillarmuskels, der valv. tricusp. und ein Fall dasselbe v. Herzspitze), aber leider bin ich nicht im Stande, die genaue Beschreibung der Fälle hier wiederzugeben.

II. Sarcome.

25. Fall von Bodenheimer.

Der Fall betraf eine 44 jährige Person, welche an Ascites und Pericarditis litt und der Tod plötzlich erfolgte. Makroskopisch fand Bodenheimer bei der Sektion, dass eine aus zahlreichen Lappen bestehende Geschwulst am Herzen, deren Lage der vorderen Fläche beider Vorhöfe samt den Herzohren entspricht. Die einzelnen Lappen oder Knollen, ungefähr 20 an der Zahl, hatten verschiedene Grösse, von der eines Kirschsteines bis zu der einer Kastanie; der grösste sass auf dem rechten Vorhof. Sie waren rundlich; zwischen

ihnen befanden sich tiefe Furchen. Sie boten eine sehr mannigfaltige Färbung, von der weissen, markähnlichen bis zur schwärzlichen, und waren von mittlerer Consistenz. Die Breite des ganzen Tumors betrug 13 cm, die Höhe 10 cm. Das Pericard überzog die Neubildung und sank in die Furchen. Auf der hinteren Fläche der Vorkammern befanden sich mehrere kleinere und drei grössere Tumoren. Die auffallendsten Veränderungen fanden sich im rechten Vorhof. Ueber der Mündung der Vena cava inferior verengerte sich der Raum bedeutend durch Hineinragen des grössten Tumors der Vorderseite. Das glatte Endocardium zog darüber hinweg. Hinten sass die Geschwulstmasse auf der Muskelschicht. Die Neubildung ersetzte den unteren Teil der Vena cava superior. Der obere Teil des Septum atriorum wurde von dem Lappen der hinteren Vorhoffläche eingenommen. Das rechte Herzohr war ganz in die Neubildung übergegangen. Die mikroskopische Untersuchung ergab die Struktur eines zelligen Sarcoms, wenige Bindegewebszüge mit zahlreichen spindelförmigen, kernhaltigen Zellen.

26. Fall von Hottenroth.

Bei der Sektion des 79 Jahre alten Individuums fand Hottenroth folgendes: Im rechten Herzohr war eine fast hühnereigrosse Geschwulst, die aus verschiedenen groben, blumenkohlartigen Lappen besteht. Die Oberfläche der einzelnen Lappen war glatt, haemorrhagisch; die Substanz der Neubildung zeigte deutlich eine faserige Struktur, war weich und leicht zerreisslich und

hatte das Aussehen eines weichen Sarcoms. Die Geschwulst ragte frei in den rechten Vorhof hinein, nach oben bis zur Einmündung der Vena cava sup., nach unten bis zur Vena cava inf. Die Geschwulst bestand aus kolossalen Zellmassen, die zum Teil in Fettmetamorphose übergegangen und in ziemlich weiten Maschen eines gefässhaltigen Stromas eingebettet waren. Hier und da sah er Zellen von der Beschaffenheit des Myeloplaques.

27. Fall von Ely.

Ely fand bei der Sektion eines plötzlich ververstorbenen 28 jährigen Individuums an der Aussenwand des vergrösserten linken Ventrikels eine speckartige, grauweisse, markähnliche, derbe Einlagerung, die bei der mikroskopischen Untersuchung aus rundlichen ein- und mehrkernigen und aus spindelförmigen Zellen bestand.

28. Fall von Birch-Hirschfeld.

Birch-Hirschfeld erwähnte in seinem Lehrbuch ein von ihm beobachtetes, vom Endocard des rechten Vorhofs ausgehendes, etwas walnussgrosses Riesenzellensarcom.

29. Fall von Fränkel.

Dieser Fall betraf ein 18 Jahre altes Mädchen, welches intra vitam mit Symptomen des Magens, Dyspnoe, endlich Seitenstich und blutigem Auswurf erkrankte. Die Sektion ergab am Herzen folgendes: Der rechte Vorhof wurde von einem Tumor eingenommen, welcher namentlich die vordere Wand und die Gegend des Herzohrs betreffend, in der Breite 8 cm, in der Höhe 7 cm misst.

Derselbe zeigte eine groblappige Oberfläche, welche bedingt ist durch eine Anzahl polypöser, teils breitbasig, teils gestielt aufsitzender Massen. Dieselben liessen in einer hell fleischfarbenen, derb-elastischen Grundsubstanz teils schwarzrote, teils weissgelbe Herde erkennen. Die mikroskopische Untersuchung des Tumors ergab, dass es sich um ein bald von frischeren und älteren Haemorrhagien, bald von zierlichen und mässigen Fibrinanhäufungen durchsetztes, an vielen Stellen einen exquisit cavernösen Charakter darbietendes Spindelzellensarcom mit zartfaseriger, bindegewebiger Grundsubstanz handelt.

30. Fall von Juergens.

Kräftig gebauter Mann starb plötzlich auf der Strasse. Bei der Sektion fand sich folgendes am Herzen: Wand des rechten Vorhofs zeigte im vorderen Teile eine fast daumendicke, diffuse, markige Infiltration, welche sich auf das vordere Segel der Tricuspidalis fortsetzt, weit auf die Sehnenfäden übergreift und diese in starre, hell grauweisse Stränge von 0,3 cm Durchmesser verwandelt hat. Auch auf die Vorderwand des Ventrikels haben sich grauweisse Infiltrationen ausgedehnt. Das Segel der Tricuspidalis war an der Insertion fast kleinfingerdick. Mikroskopischer Befund ergab Fettmetamorphose, fibröse Intumescenz, starke kleinzellige Infiltration der befallenen Teile.

31. Fall von Weiss.

Dieser Fall war in der Statistik von Fränkel über die seit dem Jahre 1870 veröffentlichten Fälle von primären Herztumoren erwähnt.

32. Fall von Prudhomme.

Eine mikroskopische Untersuchung der Neubildung ist nicht bekannt, aber nach Fuhrmann handelt es sich makroskopisch um ein melanotisches Sarcom.

Im Herzen eines mit Insufficienz der Aortenklappen behafteten, an konsekutiver Bronchitis gestorbenen 24 jährigen, sehr robusten Individuums fand sich folgendes: Auf den beiden inneren Valvulae semilunares der Aorta sass eine blumenkohlartige Vegetation, welche die hintere Klappe an ihrer Basis durchbohrt und sich dann nach innen ausbreitet. Das Neugebildete war leicht zerreisslich, auf dem Durchschnitt von der Farbe einer Trüffel oder Blutwurst, die schwarze Grundsubstanz war durchsetzt von weissen Zügen. Die den Klappen aufsitzende Aftermasse entsprang aus einem erweichten, bräunlichen Gewebe, das die an die Klappen grenzende Muskelsubstanz des Ventrikels ersetzt hat. Dass hier ein primäres melanotisches Sarcom vorlag, ist unwahrscheinlich, da Chromatophosen, die Melanosarcome aufbauen, im Herzen nicht vorkommen; es handelt sich hier also entweder um einen metastatischen Knoten oder eine mit Blutfarbstoff durchsetzte andere Geschwulst, die durch ihre Farbe ein Melanosarcom vortäuschte.

33 und 34 Fälle von Fuhrmann.

33. Fall. Das bis dahin völlig gesund erscheinende Kind, welches vorher über Kopfschmerzen geklagt und einmal erbrochen hatte, starb plötzlich. Sektionsbefund: An den Aortenklappen

fand Fuhrmann eine tumorartige Bildung von sehr eigentümlicher Beschaffenheit. Sie besass eine grösste Höhe von ca. 2 cm und eine grösste Breite von ca. 1,5 cm und war aus eigentümlichen, langgezogenen, wurmartigen Gebilden zusammengesetzt. Die Oberfläche dieser Bildungen, welche durch ihre Zusammensetzung dem ganzen Tumor ein eigentümliches, weintraubenartiges Aussehen verleihen, war vollständig glatt und glänzend, die Farbe fast rein weiss und durchscheinend. Im Lumen der linken Coronararterie steckte ein kleiner Pfropf, der dieselbe Beschaffenheit zeigt wie die einzelnen Teile des Tumors. Die mikroskopische Untersuchung ergab folgenden Befund: Vorwiegend bestand das Gewebe aus langgestreckten Zellen von Spindelform; die Kerne der Zellen waren länglich oval und zeigten ein oder mehrere Kernkörperchen; die Zwischensubstanz zeigte die Struktur von rein fibrillärem Bindegewebe.

34. Fall. Dr. F. Justi hatte das Herz unter der Diagnose „primäre Myombildung" dem pathologischen Institute in Marburg übersandt. Von den klinischen Notizen seien nur bemerkenswerte aufgeführt: Der Kranke, 34 Jahre alt, welcher an Herzklopfen, Mattigkeit, Husten mit blutigschleimiger Sputa zu leiden begann, zeigte sehr unregelmässige Herzaktion, Cyanose und Verbreitung der Herzdämpfung, dann erfolgte der Exitus.

Bei der Sektion fand Fuhrmann folgendes: Bei Eröffnung der Lungenvenen wurde die Mün-

dung der linksseitigen durch zwei glatte, rundliche, blassgelbe Tumoren verlegt. Die weitere Eröffnung des linken Vorhofs ergab zwei grosse, mit rundlichen Knollen besetzte Tumoren, von denen der grössere aus dem medialen, der kleinere aus dem lateralen Teil der Wand mit breiter Basis entspringt. Der erste war von der Grösse eines kleinen Apfels, der zweite etwa walnussgross.

Der grössere Tumor setzte sich mit seinem Insertionsstück bis an den Ursprungsring der Valvula mitralis fort. Hier ragte er mit einigen sekundären knolligen Erhebungen in das Ostium venosum sinistrum hinein.

Nach der Untersuchung der im Marburger Pathol. Institut angefertigten, nach der Methode von v. Gieson gefärbten Schnittpräparaten konnte die Diagnose „Myom" nicht bestätigt werden.

Man bemerkte an den Schnitten, welche durch einen Teil der Vorhofswand und der Geschwulst im Zusammenhang in querer Richtung geführt sind, einen deutlichen, ganz allmählichen Uebergang des Geschwulstgewebes in das Endocardium. An der Uebergangsstelle fanden sich sehr verschieden geformte, stern- und spindelförmige Zellen, deren Uebergang in Bindegewebsfasern sich unter dem Mikroskop verfolgen lässt. Das Endocardium war hier verdickt, zeigte eine fast myxomatöse Beschaffenheit. Im ganzen Bereiche des Tumors war bindegewebige Grundsubstanz vorhanden; in den centralen Partien der Geschwulst trat sie sehr zurück gegenüber den reichlichen Zellmassen. Ausser den von Justi beschriebenen spindelförmigen Zellen sah Fuhrmann grosse,

runde Zellen mit einem sehr grossen, gelappten, verschieden gestalteten Kern oder mehreren runden Kernen. Diese runden Zellen waren regellos zwischen die Spindelzellen eingestreut und lagen an mehreren Stellen zu grösseren Haufen beieinander. Die Spindelzellen verliefen allerdings parallel oder sich kreuzend, in Bündeln geordnet, hatten aber nicht die Eigenschaft von glatten Muskelfasern, sondern verhielten sich ganz wie die Zellen eines Spindelzellensarcoms. Ob im Endocard überhaupt glatte Muskelfasern vorkommen, war noch nicht sichergestellt.

III. Lipome.

35. Fall von Albers.

Albers hatte Gelegenheit, eine Geschwulst in der Wandschicht des Herzfleisches, in welcher Fettzellen und sehniges Gewebe die Grundlage derselben ausmachten, somit ein wahrer Uebergang von Lipom zur Fasergeschwulst bestand, zu beobachten. Bei der Sektion fand sich, dass der Herzbeutel an der linken Seite des Herzens mit Herzfleisch verwachsen war und unter der verwachsenen Stelle eine Geschwulst von gelblichem Aussehen gewesen war. Die Grösse des ganzen Tumors war die eines Hühnereies, die Consistenz derb und fest. Unter dem Mikroskop betrachtet, bestand der Tumor aus fibrösem Bindegewebe und Fettzellen.

36. Fall von Banti.

Eine 52 Jahre alte, mit Dementia paralytica

behaftete Frau. Bei der Sektion fand Banti im Innern des rechten Vorhofes, der hinteren Wand entsprechend, einen kleinen, rundlichen, kirschgrossen Tumor. Er war zwischen dem Ostium atriaventriculare und der Mündung der Vena cava inferior gelegen, hatte einen Durchmesser von 2 cm. Bei der mikroskopischen Untersuchung zeigte sich der Tumor aus reinem Fettgewebe bestehend. Er hatte seinen Ausgang vom intermuskulären Bindegewebe, in welchem übrigens ein leichter Grad von Myocarditis fibrosa bestand, genommen.

37. Fall von Petrocchi.

Zufälliger Sektionsbefund bei einem 77 jähr. Manne: Zwischen Mündung der oberen und unteren Hohlvene fand sich ein taubeneigrosser, kugelig gegen das Lumen des rechten Herzohres vorspringender Tumor. Er war gelappt, weich, von gelblichem Aussehen. Ein Durchschnitt zeigte, dass er aus Fett bestand.

IV. Carcinome.

Die als Carcinome beschriebenen Fälle, die ich unten anführe, sind grösstenteils ganz ungenau beschrieben, echte Carcinome können primär im Herzen nicht vorkommen; es sind diese Tumoren also entweder metastatische Carcinome oder Endotheliome. Dennoch will ich die Fälle anführen, da es sich möglicherweise doch um primäre Tumoren des Herzens, wenn auch nicht Carcinome, handelt. Fast alle Fälle entstammen der Zeit, wo

die mikroskopischen Untersuchungsmethoden wenig ausgebildet waren.

38. Fall von Andrale und Bayle.

Ein Patient, 37 Jahre alt, der im Leben alle die Symptome eines Angor pectoris hatte. Die Sektion ergab folgendes: Die äussere Wand des rechten Ventrikels war von einer buckeligen Geschwulst besetzt, die so gross ist, dass sie ein überzähliges Herz zu sein scheint, von der Spitze des Ventrikels bis an den Vorhof sich ausbreitend. Die Muskelfasern des Ventrikels schienen ganz von einem markschwammigen Gewebe ersetzt.

39. Fall von Ségalas d'Etchepare.

Es handelte sich um ein 11 jähriges Kind mit pleuritischen und pericarditischen Symptomen. Bei der Sektion fand sich folgendes: Die rechten Ventrikelwände ganz desorganisiert und in eine speckige Masse umgewandelt. Dieselben Veränderungen waren an verschiedenen Stellen des linken Ventrikels sichtbar.

40. Fall von Billard.

Ein Kind im Alter von 3 Tagen! Die Sektion ergab: Am vorderen Rand des Herzens und in der interventrikulären Linie drei weissliche, ungleiche und platte Knötchen. Diese Geschwülste waren in den Herzwänden inkrustiert und sprangen vor in seine Cavität. Am Schnitte zeigten sich dicht gekreuzte Fasern, in Form und Aussehen ganz ähnlich dem scirrhösen Gewebe.

41. Fall von Allivier.

Es handelte sich um eine 46 jährige Frau, die an einem Schlagfluss gestorben war, und bei der

man keine Symptome von Herzleiden beobachtet hatte. Die Muskelfasern der Wandungen der rechten Kammer waren in ein weissgelbliches Gewebe verwandelt, an welchem sich alle Eigenschaften des Markschwammes (!) fanden. Diese Entartung erstreckte sich bloss über die untere Hälfte der rechten Kammer.

42. Fall von Andral.

Ein Patient, der in den beiden Lungen Knistern zeigte, und der nach einigen Tagen an Pneumonie zu Grunde ging. Alle Organe fanden sich bei der Obduktion frei von irgendwelcher Krebslokalisation. Nur in der Wand des rechten Ventrikels war eine ganz abgegrenzte Krebsmasse sichtbar. Die mikroskopische Untersuchung bestätigte eine Diagnose, die, wie in allen diesen Fällen nur nach dem Tode gestellt wurde. Hier war ein Zweifel kaum möglich, und es war der einzige Fall von positivem primärem Herzcarcinom (Endotheliom!).

Vom Pathol. Institut wurde mir ein in der letzten Zeit beobachteter Fall von Geschwulst des Herzens zur Abfassung einer Dissertation überlassen. Die Seltenheit dieser Fälle lässt auch die kurze Beschreibung jedes einzelnen solchen Falles hinreichend berechtigt erscheinen. Mein im folgenden zu beschreibender Fall von primärem Herzneoplasma bildete einen, wie schon eingangs erwähnt, merkwürdigen Nebenbefund bei der im hiesigen Pathologischen Institute vorgenommenen Obduktion[1]) der Leiche eines 70 Jahre alten, an

[1]) Sektions-Journal Nr. 62. 1905. Der Patient stand in Behandlung des praktischen Arztes Dr. Steinheil.

chronischer interstitieller Nephritis und hochgradiger Ateromatose der Gefässe gestorbenen Mannes. Das Herz war ziemlich stark vergrössert, bot aber sonst wenig Veränderungen. Im linken Vorhof an der Septumwand fand sich nun ein rötlicher, warzenartiger papillärer Tumor von Erbsengrösse, dem Endocard flach aufsitzend.

Makroskopischer Befund:

Der Tumor sass im linken Vorhof des Herzens, an der Septumwand, unterhalb des geschlossenen Foramen ovale.

Er war der Unterfläche aufsitzend, stark papillär gegliedert, ungefähr halb kirschgross, von rötlicher Farbe. (Fig. 1.)

Mikroskopischer Befund:

Die Basis des Tumors bildet das Endocard, das keinen besonderen Befund aufweist. Dem Endocard aufliegend, nur an einzelnen Stellen mit ihm verklebt, sitzt der papillär gebaute Tumor, von dem man Längs- und Querschnitte der bis zum Endocard reichenden Papillen sieht. Diese Schnitte der Papillen bestehen aus einem vollständig hyalinen Bindegewebe, das an einzelnen Stellen eine concentrische Schichtung erkennen lässt. Kerne sind im Innern der Papillen im allgemeinen nicht sichtbar, nur hier und da an den basalen Stellen sind noch einzelne runde Kerne vorhanden; das Gewebe ist also im allgemeinen fast vollständig kernlos. Die äussere Seite der Papillen ist überzogen von einer Lage abgeplatteter Zellen mit deutlichen Kernen, die vollständig den das Endocard überziehenden Endothelzellen entsprechen. (Fig. 2.)

Unserer Ansicht nach lässt sich daher die Diagnose nur auf primäres, papilläres, hyalines Fibrom stellen, und gehört dieser Fall sicher zu den eigenartigsten Befunden. Es zeigt nämlich dieser Fall sowohl in Bezug auf seine äussere Gestalt, als auch in Bezug auf seine Struktur besondere Verhältnisse. Obgleich schon an verschiedenen Teilen des Herzens fibroide Geschwülste beobachtet wurden, ist das Papillom bisher nur selten beobachtet worden. Am meisten Aehnlichkeit hat unser Fall mit dem oben erwähnten von Reitmann beobachteten Fall. In klinischer Beziehung wird es kaum gelingen, sich ein einheitliches Bild von charakteristischen Krankheitssymptomen bei primären Herztumoren zu konstruieren. Je nach dem Sitz und der Ausdehnung der Neubildung werden die Symptome verschieden sein. In manchen Fällen wird sie nur bei der Sektion zufällig gefunden, ohne diesbezügliche Krankheitserscheinungen zu zeigen; der Kliniker wird jedoch nur in den allerseltensten Fällen in der Lage sein, mit einiger Wahrscheinlichkeit die Diagnose auf primären Herztumor stellen zu können.

Ich möchte hier eine kurze Tabelle über Alter, Geschlecht und Lokalisation der primären Geschwülste des Herzens, welche bisher veröffentlicht wurde, anschliessen.

Tabelle für die primären Tumoren des Herzens.

Autor:	Tumor	Alter	Geschlecht	Lokalisation
Andrale und Bayle (1824)	Carc. ?	37	M.	äussere Wand d. rechten Ventrikels
Ségalas d'Etchepare (1825)	Carc. ?	11	—	rechter Ventrikel
Billard (1828)	Carc. ?	3 Tg.	—	vorderer Rand des Herzens
Ollivier (1837)	Carc. ?	46	F.	rechte Kammer
Luschka (1855)	Fibr.	—	—	linker Ventrikel
Albers (1856)	Lip.	—	—	linke Seite des Herzbeutels
Albers (1856)	Fibr.	—	—	—
Kottmeyer (1862)	Fibr.	—	—	linker Ventrikel
Bodenheimer (1865)	Sarc.	44	M.	vord. Fläche beider Vorhöfe samt den Herzohren
Prudhomme (1867)	Sarc.	24	M.	valv. semil. s.
Hottenroth (1870)	Sarc.	79	F.	rechtes Herzohr
Wagstoffe (1871)	Fibr.	3 Mon.	F.	sept. ventr.
Curtis (1872)	Myx. ?	—	—	Mitralklappe
v. Bamberger (1872)	Myx. ?	—	M.	linker Vorhof
Ely (1877)	Sarc.	28	M.	äussere Wand des linken Ventrikels
Andral (1844)	Carc. ?	—	M.	rechter Ventrikel
Wigandt (1876)	Myx. ?	26	M.	Sept. atr. s.
Birsch-Hirschfeld (1877)	Sarc.	—	—	rechter Vorhof
Salvioli (1878)	Myx. ?	60	F.	linker Vorhof
Zauder (1880)	Fibr.	36	F.	sept. ventr. d.
Boström (1880)	Myx. ?	80	F.	linker Vorhof
Weiss (1880)	Sarc.	—	—	—
Virchow (1881)	Myx.	27	M.	linkes Herzohr
Waldvogel (1885)	Fibr.	49	M.	link. Atr.
Martinotti (1886)	Myx.	—	—	linkes Herzohr
Lorue (1886)	Myx.	26	—	—
Banti (1886)	Lip.	52	F.	rechter Vorhof
Fränkel (1889)	Sarc.	18	F.	rechter Vorhof

Autor:	Tumor	Alter	Geschlecht	Lokalisation
Juergens (1891)	Fibr.	10 M.	—	rechter Vorhof
Juergens (1891)	Sarc.	—	M.	rechter Vorhof
Juergens (1891)	Fibr.-Myx.	50	M.	vordere Wand des linken Vorhofs
Czapëk (1891)	Myx.	—	—	Herzspitze
Czapëk (1891)	Myx.	—	—	Papillarmuskel d. Valv. tricusp.
Bertheuson (1893)	Myx.	55	M.	linker Vorhof
Ribbert (1894)	Myx.	—	F.	valv. tricusp.
Robin (1896)	Myx.	—	M.	linker Vorhof
Petrocchi (1897)	Lip.	77	M.	rechter Vorhof
Guth (1898)	Myx.	54	F.	Valv. tricusp.
Fuhrmann (1899)	Sarc.	—	—	Aortenklappe
Fuhrmann (1899)	Sarc.	34	M.	linker Vorhof
Fuhrmann (1899)	Myx.	37	M.	sept. atr. d.
Reitmann (1905)	Fibr.	74	M.	r. Semilunarklappe
Iésaka (1905)	Fibr.	70	M.	Septumwand des linken Vorhofs

Aus dieser kleinen Statistik sind die folgenden hervorzuheben:

1. Die bisher beobachteten Tumoren lassen sich einteilen in:

Fibrome und Myome	25
Sarcome	10
Carcinome?	5
Lipome	3

2. Nach dem Alter der Patienten wurden die Tumoren beobachtet:

Ueber 50 Jahre		9
bis zu 20	„	5
20—30	„	4
30—40	„	4
40—50	„	4
unbekannt		17

3. Dem Geschlecht nach:

Männer	17
Frauen	11
unbekannt	15

4. Der Lokalisation nach:

linker Vorhof	9
rechter Vorhof	6
Valv. tricusp.	4
rechter Ventrikel	3
linker Ventrikel	2
sept. Ventr. d.	2
linkes Herzohr	2
Valv. semil s.	2
Sept. atr. s.	2
Valv. semil. d.	1
äussere Wand des recht. Ventrikels	1
linke Seite des Herzbeutels	1
vorderer Rand des Herzens	1
vordere Fläche beider Vorhöfe samt den Herzohren	1
rechtes Herzohr	1
äussere Wand des linken Ventr.	1
Herzspitze	1
unbekannt	3

Auffallend ist nach dieser Tabelle, dass Herztumoren sich häufiger in den Vorhöfen als in den Ventrikeln finden, dass sie am häufigsten im Alter

über 50 Jahren vorkommen, dass das Fibrom und Mixom als primärer Herztumor die Hauptrolle spielt. Die Tumoren des Herzens gehören meistens zu den Bindegewebsgeschwülsten und entwickeln sich in der grössten Mehrzahl der Fälle vom Endocardium; die Geschwülste können verschiedene Uebergänge zu anderen Geschwulstarten der Bindegewebsreihe zeigen.

Zum Schlusse ist es mir eine angenehme Pflicht, Herrn Professor Dr. v. Bollinger für die Uebernahme des Referates, sowie Herrn Dr. Oberndorfer für seine freundliche Unterstützung bei dieser Arbeit meinen ergebensten Dank auszusprechen.

Literatur-Verzeichnis.

1. W. W. Wagstoffe, Fibrons Amnour of the heart. Transactions of the Pathological Society of London XXII. 1871.
2. R. Zander, Fibrom des Herzens. Virchow's Archiv, Bd. XXX. 1880.
3. Waldvogel, Ein Fibrom des Herzens. Diss. Göttingen. 1865.
4. Juergens, s. o.
5. Albers, Faseriges Lipom im Herzfleisch, Virchow's Archiv, Bd. X. 1856.
6. Reitmann, Ein Fall von primärem Klappentumor. Zeitschr. f. Heilkunde. Januarheft. 1905.
7. Albers, s. o.
8. Banti, Lipoma primitivo del cuore Soeriment. Sette 1886.
9. Curtis, Note sur une Aumeur de la valvule mitrale. Archives de physiologie normale et pathologique. 1872. Referiert von Leube in Virchow's Jahresbericht II. S. 96.
10. v. Bamberger, Ueber zwei seltene Herzaffektionen mit Bezugnahme auf die Theorie des ersten Herztones. Wiener medizinische Wochenschrift 1872. 1, 2. Referiert von Leube in Virchow's Jahresbericht. 1872.
11. A. Wigandt, St. Petersburger medizinische Wochenschrift 1876. Zur Casuistik der primären Neubildungen im Herzen.
12. G. Salvioli, Observazioni di anatomia pathologica: Missoma telangectasica dell endocardie auricolare.

Rivista clin. di Bologna 1878 Ottobre. Nr. 10 (Con una tavola). Referiert in Virchow's Jahresbericht 1878, 1. von Paul Gueterbock (Berlin).

13. E. Boström, Primäres Myxom des linken Vorhofs. Sitzungsbericht der Erlanger physikalisch-medizinischen Gesellschaft. Juli 1880. Referiert in Virchow's Jahresbericht 1880, II von Ebstein.
14. Virchow, Charité-Annalen 1881. Bericht über das Leichenhaus des Charité-Krankenhauses für das Jahr 1879.
15. Juergens: Berliner klinische Wochenschr. 1891 Nr. 42. Zur Casuistik der primären Herzgegeschwülste.
16. Leo Barthenson, Virchow's Archiv 1893, Bd. 132. Zur Frage von der Diagnose primärer Neoplasma des Herzens. Myxom des linken Vorhofs.
17. A. Robin, Archiv de méd. expér. T. V. 1896 Nr. 6, pag. 802.
18. H. Guth, Ueber einen Fall von papilärem, Myxom auf der valvula tricuspidalis, Prager medizinische Wochenschrift XXIII. Nr. 8. 1898.
19. Fuhrmann, Beiträge zur Casuistik der primären Neubildungen des Herzens. Diss. 1899.
20. Lorue, Myxoma, Bulletin de la Société anatomique de Paris. 1896.
21. Martinotti, Contribuzione allo studio dei Anmori del cuore. Gazetta delle clin. Sem. I. 1886.
22. Ribbert, Deutsche medizinische Wochenschrift Lit. 9. 1894.
23. Czapek, Prager medizin. Wochenschr. 16. 1891.
24. K. Bodenheimer, Beitrag zur Pathologie der krebsartigen Neubildungen am Herzen. Dissert. Bern. 1865.
25. E. R. Adolar, Hottenroth, Einige Fälle von Sarcom und Krebs des Herzens. Diss. Leipzig. 1870.
26. Jean Louis Ely, Contribution a l'étude des tumeurs nésplasiques dévelopées dans le coeur

Thèse Nr. 95. Paris. 1874. Referat v. Grohe-Virchow's Jahresbericht 1875 1. S. 323.
27. Birch-Hirschfeld, Lehrbuch der pathologischen Anatomie. 1877.
28. E. Fraenkel, Ein Fall vom primärem Sarcom des Herzens. Festschrift zur Eröffnung d. neuen allgemeinen Krankenhauses zu Hamburg-Eppendorf. 1889.
29. Juergens, s. o.
30. Weiss, Un caso di carcoma del cuore. Gazz. med. ital. prov. Venet. Padova. 1880.
31. Prudhomme, Observation d'insuffisance aortique causée par une vegetation caucé reuse melanée énergeant du muscle du ventricule gauche, adhérant et perforant deux valvules sigmoides aortiques. Gazz. des hôp Nr. 8. Pag. 30, Paris. 1867.
32. Fuhrmann, s. o.
33. H. Luschka, Ein Fibroid im Herzfleisch. Virchow's Archiv Bd. VII. 1835.
34. Kottmeyer, Fibröse Neubildung im Herzen. Virchow's Archiv Bd. XXIII. 1862.
35. Petrocchi, Contributo allo studio dei tumori del cuore. Lipoma dell orechietta destra. Lo speriment. L. 1 1897. Referiert von Grawitz, Virchow's Jahresbericht 1897.
36. Andrale u. Bayle, Revue méd. franc. et ètrangère Paris. 1824.
37. Ségalas, d'Etchepare, 1825 Archives génerals vol. IX. p. 132; Revue médicale vol. IV p. 247. Praeparat in Musée Dupuytren.
38. Billard, 1828 Traité des maladies des nou veauxnés page 647.
39. Ollivier, Traité de la moélle Epinière 1837, III edition vol. II. p. 164.
40. Andral, Bull. Soc. Anat., Paris. 1874.

Lebenslauf.

Verfasser, Seijiro Iésaka, wurde am 20. Mai 1866 als fünfter Sohn von Yashiro Iésaka in Mitsuke Niigataken Japan und seiner Frau Hide, geb. Minagawa, geboren, ist Buddismus-Konfession. Bis zu seinem 14. Lebensjahre wurde er in der dortigen Elementarschule unterrichtet und kam dann im April 1879 nach Niigata aufs Gymnasium. Sein teurer Vater wurde ihm leider am 29. September 1881 durch den Tod entrissen. Dort bestand er im Juli 1883 das Abiturientenexamen und bezog darauf die erste medizinische Akademie zu Chiba. Im Dezember 1887 hat er die Promotion bestanden und im März 1888 das ärztliche Documentum von der kaiserl. japanischen Regierung erworben. Er war vom September dieses Jahres bis zum April 1890 in der ophthalmologischen Klinik der Universität zu Tokio als Assistent tätig. Und dann hat er in Niigata Praxis gehabt. Nachdem er 1904 nach Deutschland gekommen ist, trat er im Januar in die Ludwig-Maximilians-Universität ein.

Während seiner Studienzeit in München besuchte er die Vorlesungen, Kliniken, Kurse und Laboratorien folgender Herren Docenten: v. Bollinger und Oberndorfer, v. Voit, Rückert, v. Bauer und v. Angerer. Allen diesen seinen hochverehrten Lehrern ist Verfasser zum grössten Dank verpflichtet.